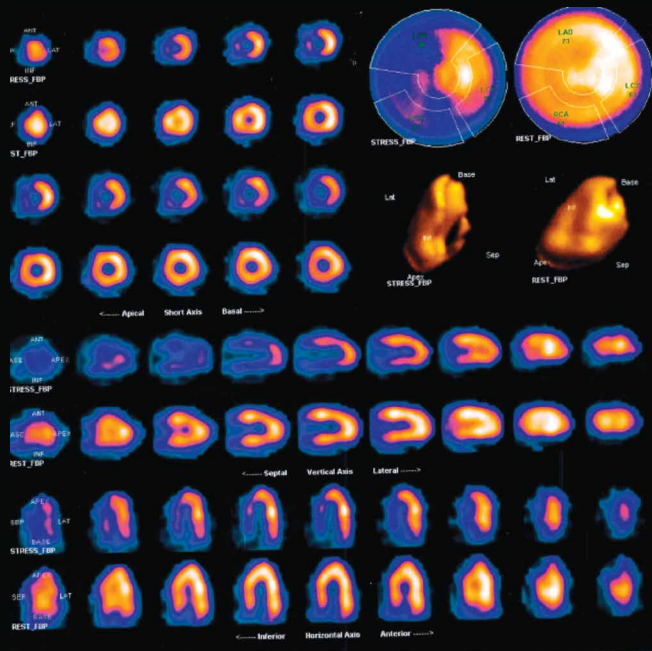
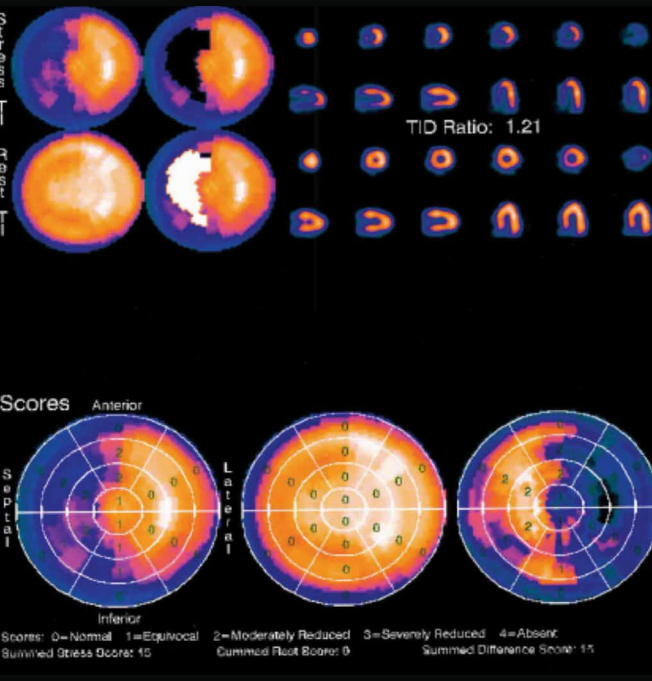


ΑΠΕΙΚΟΝΙΣΗ ΚΟΠΩΣΗΣ (Stress)-ΗΡΕΜΙΑΣ (Rest) SPECT



ΠΟΣΟΤΙΚΗ ΑΝΑΛΥΣΗ (Bull's Eye) - ΠΑΡΟΔΙΚΗ ΙΣΧΑΙΜΙΚΗ ΔΙΑΤΑΣΗ (TID)



QUIZ

Απεικονιστικής Καρδιολογίας

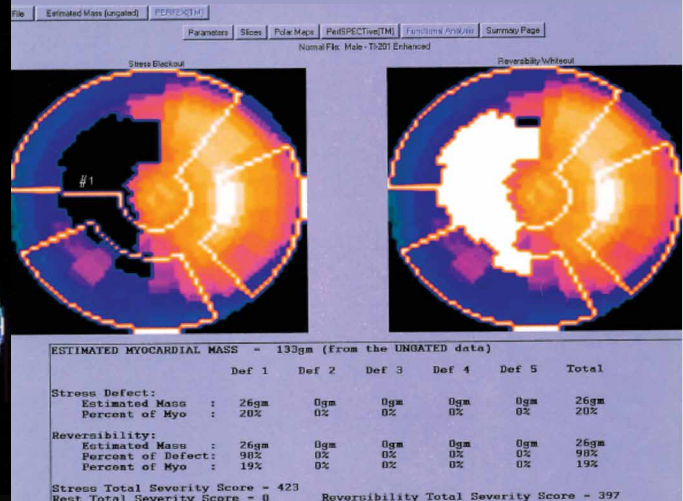
Άνδρας 58 ετών με ιστορικό CABG προ 5ετίας και σπληναγικά ενοχλήματα υποβλήθηκε σε λειτουργική δοκιμασία (SPECT).

Ερωτήματα:

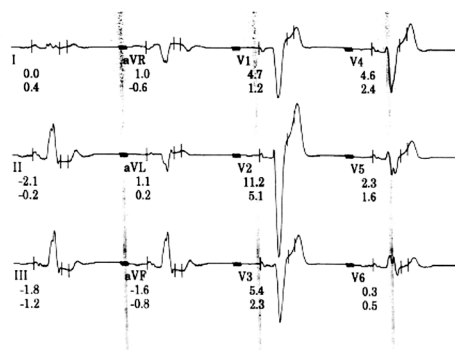
1. Η επιλογή της μεθόδου ήταν σύμφωνη με τα κριτήρια καταλληλότητας και τις κατευθυντήριες οδηγίες
2. Ποιά η διάγνωση;
3. Ποιά στοιχεία της εξέτασης βοηθούν στη διαστρωμάτωση κινδύνου;
4. Πώς θα αντιμετωπίζατε τον ασθενή συντηρητικά ή επεμβατικά;

Ανατρέξτε για τις απαντήσεις στη σελίδα 43.

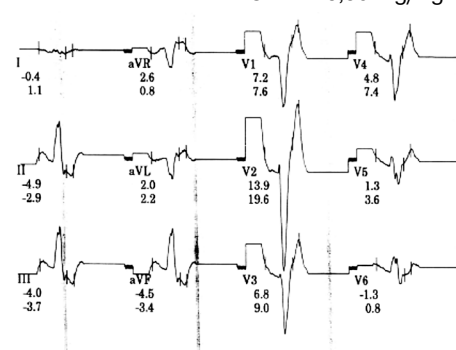
ΠΟΣΟΤΙΚΗ ΑΝΑΛΥΣΗ ΕΛΛΕΙΜΜΑΤΟΣ ΑΙΜΑΤΩΣΗΣ



ΗΚΓ ΗΡΕΜΙΑΣ



ΗΚΓ ΜΕΤΑ ΔΙΠΥΡΙΔΑΜΟΛΗ IV 0,56 mg/Kg



QUIZ

Απαντήσεις

Άνδρας 58 ετών με ιστορικό CABG προ 5ετίας και σπυθαγωγικά ενοχλήματα υποβλήθηκε σε λειτουργική δοκιμασία (SPECT).

Απαντήσεις κλινικών ερωτημάτων περιστατικού

1. Κριτήρια καταλληλότητας A 9, ESC GL IA
EHJ – Cardiovascular Imaging 2014 Garbi et al: Appropriateness criteria for cardiovascular imaging use in clinical practice: a position statement of the ESC/EACVI taskforce JACC 2014 Wolk et al.: AUC for Multimodality of SIHD EHJ 2010: Guidelines on myocardial revascularization
2. Ισχαιμία στα πρόσθιο, διαφραγματικό και κατώτερο τοιχώματα της αρ. κοιλίας
3. Ποσοτική ανάλυση ελλείμματος SSS15, έκταση προσβεβλημένου μυοκαρδίου 20%, Παροδική Ισχαιμική Διάταση Αρ. Κοιλίας (TID:1.2)
4. Επεμβατικά διότι η έκταση του προσβεβλημένου μυοκαρδίου 20% συνηγορεί υπέρ αυτής της επιλογής λόγω ευνοϊκής επίπτωσης στη πρόγνωση του ασθενούς.

Ανατρέξτε για τις ερωτήσεις στη σελίδα 33.

